

NEDŽAD MULALIĆ, 20.06.1933 (92)

Datum nalaza: 29.03.2026

,, HR

MR L-S kralježnice

NALAZ

MR L-S KRALJEŠNICE

Kod MR L-S kralješnice na učinjenim transverzalnim, koronarnim i sagitalnim presjecima primjenom različitih tehnika snimanja vidljivo je stanje nakon frakture patološki promijenjenog trupa L4 kralješka u području kojeg se dorzalno dorzalno vidi mekotkivna tvorba koja prominira u spinalni kanal uz degenerativne hipertrofične artikulacijske nastavke i ligamenta flava dovode do gotovo apsolutne stenozе spinalnog kanala u razini L3-L4.

Promjene su vidljive i u području pedikla i artikulacijskih nastavaka te lamine desno trupa L4 te u trupu Th12, L2 i L3 kralješka diferencijalno dijagnostički mogu odgovarati sekundarizmima.

Edem paraspinalne dorzalne muskulature od razine L3 do S1.

Visoki intenzitet signala u trupu Th12 dorzalno i L1 diferencijalno dijagnostički odgovaraju hemangiomima.

Skolioza.

Degeneracija diska u svim razinama. Uži iv prostori. Osteofiti pokrovnih ploha.

Hipertrofični degenerativno promijenjeni mali zglobovi reduciraju lateralne recessuse.

U razini Th12-L1 dorzomedijalna protruzija diska komprimira duralnu vreću. Neuralni otvori slobodni.

U razini L1-L2 bez znakova protruzije diska. Neuralni otvori slobodni.

U razini L2-L3 hipertrofični degenerativno promijenjeni mali zglobovi reduciraju neuralne otvore i lateralne recessuse obostrano. Uži spinalni kanal u istoj razini.

U razini L4-L5 dorzomedijalna protruzija diska širi se lijevo, komprimira lijevi korijen, reducira lijevi lateralni recessus.

Hipertrofični artikulacijski nastavci i ligamenta flava reduciraju neuralne otvore obostrano.

U razini L5-S1 bez znakova protruzije diska. Neuralni otvori slobodni.

Perineuralne ciste u razinama Th12-L1, L1-L2 i L2 L3 te sakralno.

Konus medularis vidljiv u razini L1 kralješka.

Ne nalazi se znakova intra ili ekstraduralnog tumora.

Znaci peritonealne karcinomatose.

Preporuča se daljnja obrada (PETCT).

MATULJI, 29.03.2026

mr.sc. Renata Prpić-Vučković, dr.med.

073962

spec.radiolog

Dr. med. mr.sc. RENATA PRPIĆ-VUČKOVIĆ
radiolog
073962

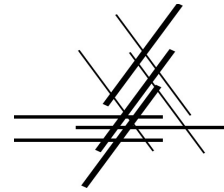


SPECIJALNA BOLNICA

dr. NEMEC

MATULJI - OPATIJA

Member of
Arsano Medical Group



**Arsano
Medical
Group**

Dalmatinskih brigada 30A | 51211 Matulji | Opatija
Tel: +385 51 277 350 | +385 51 277 406
E-mail: info@bolnica-nemec.hr | www.bolnica-nemec.hr